

# نامه بالائمه وانشکده پزشکی

## هیئت تحریریه :

دکتر محمد حسن باقی  
دکتر محمد علی ملکی  
دکتر حسن میردامادی  
دکتر ابوالقاسم نجم آبادی

دکتر محمد تقی شمس  
دکتر جهانشاد صالح  
دکتر صادق غریزی  
دکتر محمد قریب  
رئیس هیئت تحریریه - دکتر جهانشاد صالح  
مدیر اداری - دکتر محمد تقی شمس

دکتر اصغر انصاری  
دکتر محمدتهدیه بهشتی  
دکتر حسین شهراب  
دکتر محمود سیستانی

شماره هشتم

اردیبهشت ماه ۱۳۲۳

سال دهم

## سر درد از علائم ثابت تو مور مخ بشمار نمپو و د

نقارش :

دکتر چهار آزی

استاد کرسی و رئیس بخش بیماریهای اعصاب

اولین دفعه گال (۱) فرضیه جاشناسی مخ را مطرح کرد ولی در اوایل قرن نوزدهم بویو (۲) فرضیه او را صائب ندانست تا اینکه در او اخر قرن نوزدهم برکا (۳) و پیروان او مانند شارکو (۴) ، کوسمول (۵) ، ورنیکه (۶) ، لیش تین (۷) فرضیه جاشناسی را بعد افراط تعقیب کردند و ونا کو نومو (۸) وجود ۱۰۸ منطقه متفاوت را در قشر مخ از جهت سیتوارشیتو کتمی (۹) مسلم ساخت .  
بعداً پیرمری (۱۰) ، شارکو ، بابینسکی (۱۱) ، دژرین (۱۲) آندره توما (۱۳)

- |                    |                       |               |             |
|--------------------|-----------------------|---------------|-------------|
| ۱ - Gall           | ۲ - Bouillaud         | ۳ - Broca     | ۴ - Charcot |
| ۵ - Kussmaul       | ۶ - Vernike           | ۷ - Leichtein |             |
| ۸ - Von Economo    | ۹ - Cytoarchitectomie |               |             |
| ۱۰ - Pierre Mairre | ۱۱ - Babinski         | ۱۲ - Déjerine |             |
| ۱۳ - André Thomas  |                       |               |             |

و سایر متخصصین فن اعصاب، دانش علامت شناسی بیماریهای مغز و پپی را تدوین نمودند و در باره علائم خاص تو مور مخ عقیده کلیه مصنفین بر این بود که سردرد از مهمترین و نابت ترین و بدوی ترین علائم بشمار میرود و علائم دیگر بغیر از علائم موضعی عبارتند از یبوست، کندی نبض، ر کود خون در پاپی و بالاخره استفراغ.

لیکن در سالهای اخیر مشاهدات برخی از متخصصین فن اعصاب در مورد عدم ثبات علائم فوق در برخی از تو مورهای مخ منتشر گردید.

ما برای اولین بار در ۱۳۲۳ در سرویس مغز و پپی بیمارستان روزبه با چنین کیفیتی مواجه شدیم ولی بواسطه نبودن سرویس جراحی اعصاب تشخیص تو مور مخ بدون سردرد پس از مرگ بیمار تأیید گردید و در اتو پسی يك تو مور کیستی باندازه پرتقال کوچک در ناحیه اریتو فرنتال (۱) مشاهده شد و در مجله دانشکده پزشکی منتشر گردید.

اینک مجدداً شرح حال بیماری را که بواسطه اختلالات حسی و ضعف حرکتی بسرویس مغز و پپی مراجعه و بستری گردید برای اطلاع همکاران درج مینمائیم:  
غ.ا.، ۳۵ ساله، اهل یزد، راننده، در بیست سال قبل مبتلا بزخم آلت بون، متأهل ولی بدون اولاد است يك طفل سه ماهه از بیمار تلف شده است. پیشینه بیماری دیگری ندارد.

شروع بیماری - از سه ماه قبل احساس میکند که بتدریج قوه انگشت های دست چپ کم شده و يك روز در موقع انجام کار بغتاً طرف چپ بخصوص دست و صورت دچار تشنج میگردد. این حالت بیمار را متأثر میکند بطوریکه هنوز هم آن تأثیر را بخاطر دارد. پس از يك ماه پای چپ هم بتدریج سست میگردد.

شدت و پیشرفت بیماری و تکرار حملات تشنجی و سرایت آن بلب و سرو صورت موجب ترس و ناراحتی بیمار گردید و در تاریخ ۳۱/۹/۱۸ ببخش اعصاب مراجعه مینماید.

بیمار اظهار میدارد اخیراً حملات تشنجی هفته سه الی چهار مرتبه تکرار میشود و با درد همراه است و با مالش تخفیف پیدا میکند.

معماینه بیمار - بیمار میتواند پای چپ خود را تا زاویه ۳۰ درجه از سطح تخت بلند نماید ولی قادر بر حرکت دست چپ خود نمیشد. قوه عضلانی در نیمه چپ بدن کم شده است. در اطراف عالیه و سافله چپ ضمور خفیف مشهود است. اختلاف محیط عضلات ران راست و چپ دو سانتیمتر میباشد. هنگام راه رفتن بیمار کاملاً پای چپ خود را خوشه مینماید و دست چپ بهیچوجه حرکت ندارد.

در طرف چپ صورت فالج مرکزی وجود دارد.

انعکاس های زهی در نیمه چپ بدن تند است. انعکاس های شکمی در نیمه چپ از بین رفته اند. نشانه بابنسکی و شفر و اپنهایم و گردون در طرف چپ مثبت است. حس سطحی و لمس و درد در دست چپ تا ثلث تحتانی ساعد کم شده و در پا تا میچ پا از بین رفته است.

حس عمقی در طرف چپ مختل است. محك انگشت چپ روی بینی غیر ممکن است. محك پاشنه پای چپ روی زانو با هیپرمتری توأم میباشد. بیمار تأثرات را در طرف چپ بکنندى درك مینماید و لمحجه زمانی بین تحریک و درك بیمار وجود دارد (۱).

از جهت قوای روانی بیمار برادی پسی شی (۲) دارد بسلاوه از وضع بیماری خود نگرانی مهم ندارد بلکه يك حالت او فوری (۳) نیز دارد. حس بویائی طبیعی است. اختلال چشمی ندارد. ته چشم سالم است. میزان بینائی طبیعی است. حرکات چشم طبیعی است.

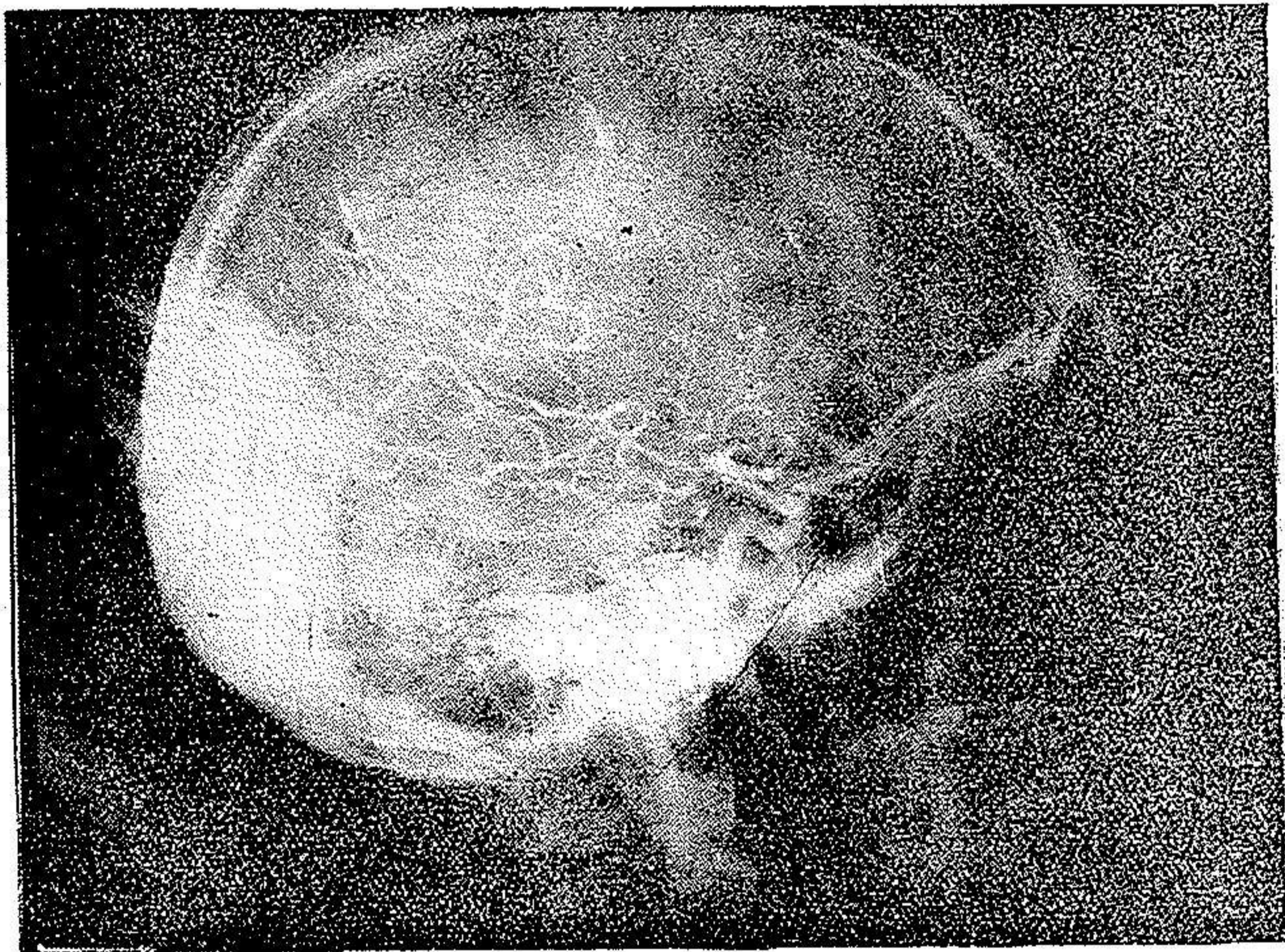
اعصاب جمجه غیر از فالج فاسیال طرف چپ بقیه کاملاً طبیعی میباشد. اختلال ادراری ندارد. قلب و تنفس طبیعی است. فشار خون  $\frac{11}{8}$  ، نبض منظم و ۸۵ در دقیقه است. هاضمه طبیعی است از سر درد و استفراغ شکایت نداشته و ندارد.

آزمایشگاهی - واسرمن خون بطور ضعیف مثبت است.

مایع نخاع - واسرمن منفی، بنژوان طبیعی، کلرور ۷ گرم در لیتر، قند ۰/۵۸ گرم در لیتر، آلبومین ۰/۳۶ گرم در لیتر، سیتولوژی سه. فرمول و شمارش - گویچه سرخ ۴/۶۰۰/۰۰۰، گویچه سفید ۹/۰۰۰،

سگمانته ۶۲ باتونه ۲، ائوزینوفیل ۲، یک هسته بزرگ ۴، لنفوسیت ۳۰. ابتلاء بیمار یک فالج نیم تنه چپ توأم با حمله های صرعی شکل جا کسنی دست و سر و صورت چپ تشخیص داده شد و محل ضایعه در ناحیه امپر کول رلانیدیک فرنتوپاریتال (۱) مشخص گردید.

برای تأیید تشخیص موضعی انژیوگرافی نمودیم و چنانکه از عکس مشاهده



### آنژیوگرافی

میگردد نتیجه آنژیوگرافی بشرح زیر میباشد.

شریان وسطی مغز یا شریان سیلیوس در طرف راست بعقب و پائین کشیده شده

شریانهای عمودی انسولا بجلو خمیده شده اند.

در منطقه وسطی فرنتوپاریتال شریانهای معمولی دیده نمیشود.

از این رو تشخیص قبلی تومور منطقه فرنتوپاریتال تأیید گردید ولی تشخیص

علت بیماری واجد اهمیت بود نظر بسابقه ابتلا، بیمار به سیفیلیس و مثبت بودن خون متوجه گم سیفیلیسی شدیم و مدت سه هفته بیمار تحت درمان باپنی سیلین و بیسهوت قرار گرفت ولی نتیجه حاصل نگردید و حالت بیمار رو بوخامت میرفت لذا بیمار بسرویس جراحی اعصاب منتقل گردید و بوسیله آقای دکتر سمیعی جراح اعصاب تحت عمل قرار گرفت .

ذیلا گزارش همکار گرامی آقای دکتر سمیعی درباره عمل درج میگردد .  
عمل بابتی حسی موضعی انجام یافت ، هفت سوراخ استخوانی داده شد ، استخوان بعضله شقیقه بند بود و سخت شامه تحت فشار قرار گرفته بود. پس از برداشتن استخوان در ناحیه مذکور قشر مخ بدون ضربان و رنگ آن متمایل بزردی بود بمحض فرو بردن سوزن پونکسیون در داخل مغز بکیسه برخوردیم و از آن ۲۰ cc مایع زرد رنگی خودبخود با فشار بیرون آمد این مایع در ظرف استریل ریخته شد و بلافاصله مانند ژلاتین منعقد گردید بعداً هم در حدود ۲۰ cc دیگر مایع بوسیله سرنگ استخراج شد .

سپس دورمر باز گردید در تمام ناحیه عمل چین و شکنج های قشر مخ کمتر شده تقریباً مسطح شده بود ، قشر مغز در قسمت خلفی ناحیه عمل تغییر شکل یافته بود از همین محل برش کوچکی بمغز داده و بلافاصله به تومور سختی کمی بزرگتر از بادام برخوردیم تومور را از اطراف جدا کرده و بیرون آوردیم پس از هموستاز خون مغز بیرون میزد بدینجهت مقداری مایع نخاع از بطن طرفی گرفته و سخت شامه را دوختیم .

نوع تومور - تومور در آزمایشگاه آناتومی پاتولوژی دانشکده پزشکی بوسیله آقای دکتر آرمین مورد آزمایش قرار گرفت بعقیده ایشان تومور از نوع بافت غده فوق کلیوی میباشد و سلولهای عصبی در آن مشاهده نگردید بدین جهت چند کوپ از تومور برای آقای پرفسور ابراین پیاریس فرستاده شد .

#### نتیجه

نظایر حالات فوق کراراً دیده شده و نظر همکاران محترم را باین نکته متوجه میسازیم که سردرد را همیشه از علائم ثابت تومور مخ یا از علائم همیشگی عارضه ازدیاد فشار داخل جمجمه نپندارند.